Вегетативная нервная система и ее расстройства

Проф. Ахмадеева Лейла Ринатовна, 06.09.2022

Новый план

- Вспомнить что такое вегетативная нервная система
- Уделить больше внимания примерам диагностики и помощи при состояниях, связанных с нарушениями функций ВНС из англоязычных источников 2022г
- Сделать обзор по вопросам этой темы, которые есть в экзаменационном списке

Как устроена вегетативная (автономная) нервная система?

- Надсегментарный отдел
- Сегментарный отдел
  - Симпатическая
  - Парасимпатическая

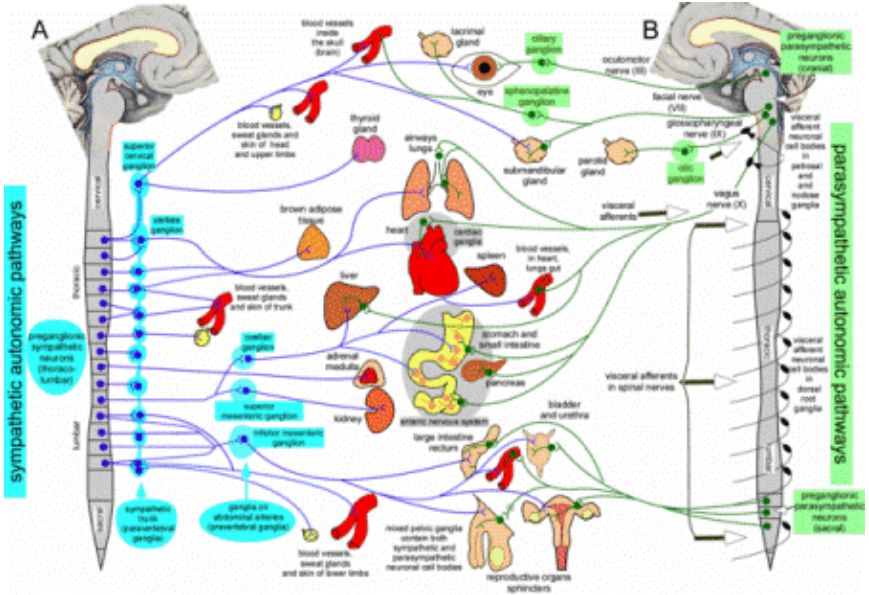

Нейрохимия ВНС

- Симпатическая часть возбуждается медиатором адреналином,
- *парасимпатическая* часть – *ацетилхолином*.

- Тормозящее влияние на симпатическую часть оказывает медиатор эрготамин; на *парасимпатическую – атропин*.

А.И. Ермолаева, Г.А. Баранова, 2015

Лимбическая система

- Лимбическая система имеет большое значение в эмоциональных реакциях, процессе внимания, памяти, регулирует сон и бодрствование.
- Поэтому любое воздействие на структуры гипоталамуса или лимбической системы сопровождается сложным комплексом реакций многих систем организма, выражающихся в психических и висцеральных эффектах

А.И. Ермолаева, Г.А. Баранова, 2015

Лимбическая система

В её состав входят следующие анатомические образования:

1. Гиппокамп.
2. Мамиллярные тела.
3. Опоясывающая извилина.
4. Прозрачная перегородка.
5. Переднее ядро зрительного бугра.
6. Амигдалярный комплекс (миндалевидное тело и ограда).
7. Грушевидная извилина.
8. Обонятельные бугорки.
9. Обонятельные тракты.

Лимбическая система

Функции лимбической системы:

1. Регуляция постоянства внутренней среды организма за счет создания соответствующих нейровисцелярных комплексов управления.
2. Участие в осуществлении эмоций.
3. Организация повседневных актов или мотиваций
4. организация памяти.
5. Принимает участие в регуляции сна и бодрствования.
6. Принимает участие в регуляции общемозговой активности

А.И. Ермолаева, Г.А. Баранова, 2015

Лимбическая система: признаки поражения

1. Нарушение висцеральных реакций – изъявления по ходу желудочно-кишечного тракта, артериальная гипертензия, ангинозные сердечнососудистые пароксизмы.
2. Эмоциональные расстройства – состояния ложной ярости и агрессивности, симптомы отсутствия страха и агрессивности (показано в эксперименте). При опухолях височной доли могут наблюдаться симптомы – отсутствия страха, агрессивности, благодушие, выраженная гиперсексуальность, усиление оральных исследовательских автоматизмов.
3. Нарушение мотиваций – расстройство сложных поведенческих актов (анатомо-амбулические синдромы, отсутствие инициативы).
4. Расстройства памяти – затруднения воспроизведения следов, затруднение запоминания, могут быть проявления синдрома Корсакова.
5. Психомоторные эпилептические припадки, характерны психосенсорные, висцеральные и другие сенсорные ауры.
6. Синдром акинетического мутизма («бодрствующая кома») – отсутствие побуждений к двигательным актам, в том числе и к речевой продукции (при открытых глазах и сохранении следящих движений глазных яблок).

А.И. Ермолаева, Г.А. Баранова, 2015

РЕТИКУЛЯРНАЯ ФОРМАЦИЯ

1. Анатомически ретикулярная формация ствола, как показывает само название, представляет сетевидное образование, состоящее из рассеянных волокон и клеток.

2. Структура клеток, входящих в состав РФ, является «смешанной», они расположены в различных отделах РФ с различной плотностью и отличаются своими размерами, что послужило основанием для выделения в ней значительного количества (свыше 40) ядер.

А.И. Ермолаева, Г.А. Баранова, 2015

РЕТИКУЛЯРНАЯ ФОРМАЦИЯ

3. Протяженность РФ ствола по длиннику соответствует протяженности ствола от каудального мозга до орального отдела среднего мозга.

4. **Эфферентные** связи ретикулярной формации: **а) нисходящая** система – ретикулоспинальная. Начинается в мосту и направляется в передние и боковые столбы спинного мозга. **б)** длинные **восходящие** волокна РФ направляются в межуточный и конечный мозг, оканчивается в зрительном бугре, полосатом теле, гипоталамической области, прозрачной перегородке и преоптической области. Они берут начало главным образом в медиальной части ретикулярной формации. в) кроме того, **эфферентные волокна РФ направляются в мозжечок**, беря начало в латеральном и парамедиальном ядрах, а также в ядре покрышки моста Бехтерева.

А.И. Ермолаева, Г.А. Баранова, 2015

РЕТИКУЛЯРНАЯ ФОРМАЦИЯ

5. **Афферентные** связи ретикулярной формации: **а) спино-ретикулярные** волокна, проходящие в спинном мозге в переднебоковых столбах. Они заканчиваются в РФ продолговатого мозга и варолиева моста. **б) корково-ретикулярные** волокна возникают в различных отделах коры головного мозга. Среди них преобладают волокна, возникающие в сенсомоторной области коры. Оканчиваются у тех клеточных групп, в которых берут начало ретикулоспинальные и ретикуло-церебеллярные пути. **в) мозжечково-ретикулярные** волокна возникают в различных ядрах мозжечка и оканчиваются в разных образованиях РФ. г) клеточные элементы РФ **получают волокна от ядер** чувствительных черепномозговых нервов, чувствительных систем, проходящих через ствол к полушарию мозга. **д) гипоталамо-ретикулярные** волокна, возникающие в различных частях гипоталамической области и заканчивающиеся в оральном отделе ствола.

А.И. Ермолаева, Г.А. Баранова, 2015

РЕТИКУЛЯРНАЯ ФОРМАЦИЯ

7. Ретикулярная формация, будучи важным интегративным образованием (для осуществления главным образом соматовегетативного в период бодрствования и сна взаимодействия) является лишь частью более глобальных интегративных систем, включающих лимбические и некортикальные структуры, во взаимодействии с которыми и осуществляется организация целесообразного поведения.

А.И. Ермолаева, Г.А. Баранова, 2015

РЕТИКУЛЯРНАЯ ФОРМАЦИЯ

6. В пределах РФ выделяют также полуспециализированные образования, тесно связанные с РФ, образовавшиеся на базе её нейронов и осуществляющие регулярно кровообращения и дыхания: а) вазомоторный центр. Внутри него выделяют депрессорный и прессорный центры. Депрессорный центр, эффект раздражения которого сводится к снижению артериального давления, локализируется в нижних отделах гигантоклеточного ретикулярного ядра и ретикулярном ядре продолговатого мозга. В этих зонах имеются нейроны прямо проецирующиеся на спинной мозг. Прессорный центр располагается ростральнее депрессорного. Выделяет также акселераторный и ингибиторный центры, раздражение которых приводит к изменению частоты сердечных сокращений (стимуляция первого сопровождается тахикардией, а второго - брадикардией). б) Дыхательный центр. Экспираторный и инспираторный центры расположены в зоне гигантоклеточного ретикулярного ядра.

А.И. Ермолаева, Г.А. Баранова, 2015

Синдромы поражения сегментарного отдела ВНС

При поражении сегментарного отдела ВНС часто возникает симпаталгия, для которой характерно:

1) боль жгучая, режущая, давящая;
2) связана с температурой, усиливается от тепла и уменьшается от охлаждения;
3) приступообразная, усиливается при перемене погоды, эмоциональном напряжении;
4) локализация болей не соответствует зонам иннервации периферических нервов;
5) сочетается с изменением болевой чувствительности вегетативного характера: гипералгезия, гипалгезия с гиперпатией, нечеткие границы расстройств чувствительности;
6) болезненность сосудов при пальпации;
7) наличие вазомоторных расстройств: гиперемия кожи, бледность, пастозность.

Весь комплекс вегетативных проявлений, возникающих при поражении сегментарного (периферического) отдела ВНС называют периферической вегетативной недостаточностью (ПВН).

А.И. Ермолаева, Г.А. Баранова, 2015

Классификация (МКБ-10)

- **G90 Расстройства вегетативной [автономной] нервной системы**
- **G90.0** Идиопатическая периферическая вегетативная невропатия
- **G90.1** Семейная дизавтономия [Райли-Дея]
- **G90.2** Синдром Горнера
- **G90.3** Полисистемная дегенерация
- **G90.8** Другие расстройства вегетативной [автономной] нервной системы
- **G90.9** Расстройство вегетативной [автономной] нервной системы неуточненное

Обморок

Definition

- **Syncope is a Transient Loss of Consciousness (T- LOC) due to transient global cerebral hypoperfusion characterized by:**
  - rapid onset,
  - short duration,
  - and spontaneous complete recovery.

European Heart Journal 2009;30:2631-2671

EUROPEAN SOCIETY OF CARDIOLOGY®

НЕКОММЕРЧЕСКАЯ ОРГАНИЗАЦИЯ
«АССОЦИАЦИЯ МОСКОВСКИХ ВУЗОВ»

РОССИЙСКИЙ НАЦИОНАЛЬНЫЙ ИССЛЕДОВАТЕЛЬСКИЙ
МЕДИЦИНСКИЙ УНИВЕРСИТЕТ ИМЕНИ Н.И. ПИРОГОВА
МИНИСТЕРСТВА ЗДРАВООХРАНЕНИЯ И СОЦИАЛЬНОГО РАЗВИТИЯ

НАУЧНО-ОБРАЗОВАТЕЛЬНЫЙ МАТЕРИАЛ

АЛГОРИТМ ДИАГНОСТИКИ И ЛЕЧЕНИЯ СИНКОПАЛЬНЫХ СОСТОЯНИЙ НА ДОГОСПИТАЛЬНОМ ЭТАПЕ

Обморок (syncope) - кратковременная потеря сознания, сопровождающаяся утратой постурального тонуса, обусловленная кратковременным уменьшением кровоснабжения головного мозга

Коллапс – сосудисто-регуляторное нарушение, проявляющееся пароксизмальным падением, но потеря сознания при этом необязательна

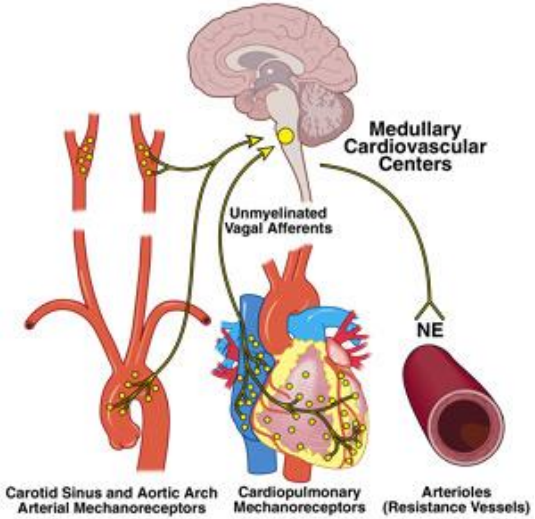

Impact of Syncope

- 40% will experience syncope at least once in a lifetime[1]
- 1-6% of hospital admissions[2]
- 1% of emergency room visits per year[3,4]
- 10% of falls by elderly are due to syncope[5]
- Major morbidity reported in 6%[1]
  eg, fractures, motor vehicle accidents
- Minor injury in 29%[1]
  eg, lacerations, bruises

[1]Kenny RA, Kapoor WN. In: Benditt D, et al. eds. *The Evaluation and Treatment of Syncope*. Futura;2003:23-27.
[2]Kapoor W. *Medicine*. 1990;69:160-175.
[3]Brignole M, et al. *Europace*. 2003;5:293-298.
[4] Blanc J-J, et al. *Eur Heart J*. 2002;23:815-820.
[5]Campbell A, et al. *Age and Ageing*. 1981;10:264-270.

Летальность при обмороках

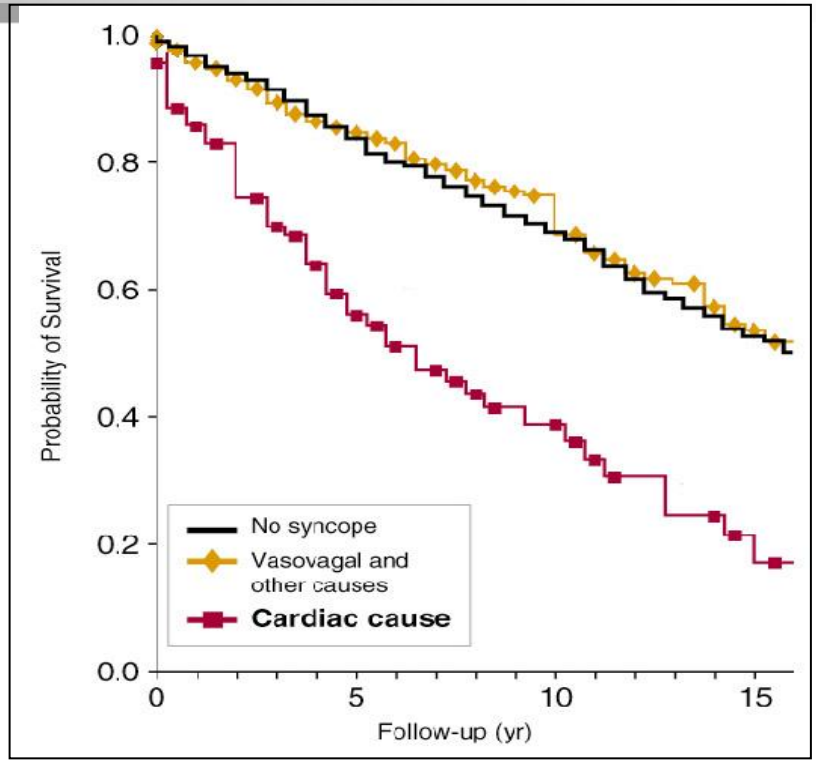

Soteriades ES, Evans JC, Larson MG, et al. Incidence and prognosis of syncope.
N Engl J Med. 2002;347(12):878-885. [Framingham Study Population]

Reflex syncope in adults and adolescents: Clinical presentation and diagnostic evaluation

Author:
David Benditt, MD
Section Editor:
Peter Kowey, MD, FACC, FAHA, FHRS
Deputy Editor:
Susan B Yeon, MD, JD, FACC
Contributor Disclosures

This topic last updated: **Apr 18, 2022.**

Definitions – Syncope is a clinical syndrome in which transient loss of consciousness (TLOC) is caused by a period of inadequate cerebral nutrient flow, most often the result of an abrupt drop of systemic blood pressure. Reflex syncope (previously termed neurally-mediated syncope) is TLOC due to a reflex response that encompasses vasodilatation and/or bradycardia (rarely tachycardia), leading to systemic hypotension and cerebral hypoperfusion. Types of reflex syncope include vasovagal syncope, situational syncope, carotid sinus syncope, and some cases without apparent triggers (table 1).

Major cardiovascular causes of syncope

Reflex-mediated*
▪ Vasovagal • Orthostatic vasovagal syncope: usually after prolonged standing, frequently in a warm environment, etc • Emotional vasovagal syncope: secondary to fear, pain, medical procedure, etc • Unknown trigger
▪ Situational • Micturition, defecation • Swallowing • Coughing/sneezing
▪ Carotid sinus syndrome
Orthostatic hypotension*
▪ Medication-related • Diuretics (eg, thiazide or loop diuretics) • Vasodilators (eg, dihydropyridine calcium channel blockers, nitrates, alpha blockers, etc) • Antidepressants (eg, tricyclic drugs, SSRIs, etc)
▪ Volume depletion • Hemorrhage • Gastrointestinal losses (ie, vomiting or diarrhea) • Diminished thirst drive (primarily in older patients)
▪ Autonomic failure • Primary: pure autonomic failure, Parkinson disease, multiple system atrophy, Lewy body dementia • Secondary: diabetes mellitus, amyloidosis, spinal cord injuries, autoimmune neuropathy (eg, Guillain-Barré), paraneoplastic neuropathy
Cardiac
▪ Tachyarrhythmias • Ventricular tachycardia • Supraventricular tachycardias
▪ Bradyarrhythmias (with inadequate ventricular response) • Sinus node dysfunction • Atrioventricular block
▪ Structural disease • Severe aortic stenosis • Hypertrophic cardiomyopathy • Cardiac tamponade • Prosthetic valve dysfunction • Congenital coronary anomalies • Cardiac masses and tumors (eg, atrial myxoma)
▪ Cardiopulmonary/vascular • Pulmonary embolus • Severe pulmonary hypertension • Aortic dissection

SSRI: selective serotonin reuptake inhibitor.

* Reflex-mediated syncope and syncope due to orthostatic hypotension are more likely to occur, or are more severe, when other factors may also be contributing, such as medication(s) causing low blood pressure, volume depletion, pulmonary diseases causing reduction in brain oxygen supply, alcohol use, and/or environmental factors (excessive heat or humidity).

Adapted from: Brignole M, Moya A, de Lange FJ, et al. 2018 ESC Guidelines for the diagnosis and management of syncope. Eur Heart J 2018; 39:1883.

UpToDate®

Copyrights apply

- **Pathogenesis** – The most frequent mechanism for reflex syncope is a mixed cardioinhibitory and vasodepressor hemodynamic response. An individual patient may have syncopal events caused by varying mechanisms, with vasodepressor, cardioinhibitory, or mixed responses at different times.
- **Cardioinhibitory response** – This response results primarily from increased parasympathetic activation and may be manifested by sinus bradycardia, PR interval prolongation, advanced atrioventricular block, and/or asystole.
- **Vasodepressor response** – This response is due to decreased sympathetic activity and can lead to symptomatic hypotension even in the absence of severe bradycardia.
- **Mixed response** – This response contains components of both the cardioinhibitory and vasodepressor responses.
- **Clinical presentation** – The clinical features associated with a syncopal event may be diagnostic (table 4). In younger individuals, vasovagal syncope is usually associated with a prodrome of nausea, pallor, and diaphoresis, consistent with increased vagal tone. These symptoms may be absent or difficult to correlate to the syncopal episode in some individuals, particularly in older adults.

Clinical features of syncope that suggest a cause

Neurally mediated syncope:
Absence of heart disease
Long history of recurrent syncope
After sudden unexpected unpleasant sight, sound, smell, or pain
Prolonged standing or crowded, hot places
Nausea, vomiting associated with syncope
During a meal or postprandial
With head rotation or pressure on carotid sinus (as in tumors, shaving, tight collars)
After exertion
Syncope due to OH:
After standing up
Temporal relationship with start or changes of dose of vasodepressive drugs leading to hypotension
Prolonged standing, especially in crowded, hot places
Presence of autonomic neuropathy or Parkinsonism
Standing after exertion
Cardiovascular syncope:
Presence of definite structural heart disease
Family history of unexplained sudden death or channelopathy
During exertion or supine
Abnormal ECG
Sudden onset palpitation immediately followed by syncope
ECG findings suggesting arrhythmic syncope:
▪ Bifascicular block (defined as either LBBB or RBBB combined with left anterior or left posterior fascicular block)
▪ Other intraventricluar conduction abnormalities (QRS duration ≥0.12 s)
▪ Mobitz I second-degree AV block
▪ Asymptomatic inappropriate sinus bradycardia (<50 bpm), sinoatrial block or sinus pause ≥3 s in the absence of negatively chronotropic medications
▪ Nonsustained VT
▪ Preexcited QRS complexes
▪ Long or short QT intervals
▪ Early repolarization
▪ RBBB pattern with ST elevation in leads V1 to V3 (Brugada syndrome)
▪ Negative T waves in right precordial leads, epsilon waves and ventricular late potentials suggestive of ARVC
▪ Q waves suggesting myocardial infarction

OH: orthostatic hypotension; ECG: electrocardiogram; LBBB: left bundle branch block; RBBB: right bundle branch block; AV: atrioventricular; bpm: beats per minute; VT: ventricular tachycardia; ARVC: arrhythmogenic right ventricular cardiomyopathy.

Reproduced with permission from: European Heart Rhythm Association (EHRA), Heart Failure Association (HFA), Heart Rhythm Society (HRS), et al. Guidelines for the diagnosis and management of syncope (version 2009): the Task Force for the Diagnosis and Management of Syncope of the European Society of Cardiology (ESC). Eur Heart J 2009; 30:2631. Copyright © 2009 Oxford University Press.

UpToDate®

Copyrights apply

- **Initial evaluation** – The initial evaluation of patients with suspected TLOC due to reflex syncope serves both diagnostic and prognostic purposes. For nearly all patients, the initial evaluation of suspected reflex syncope should include obtaining a comprehensive history, performance of a physical examination (which may include careful carotid sinus massage in older patients), and review of an electrocardiogram (ECG). Additional diagnostic evaluation is rarely needed in patients with suspected reflex syncope.
- **Risk stratification** – The initial syncope evaluation includes a determination of whether the affected individual requires hospitalization. In most cases of suspected reflex syncope, patients are considered to be at low risk of near-term mortality, but not necessarily with regard to recurrent syncope with risk of falls resulting in injury. Most patients can be treated and discharged home for further outpatient evaluation as needed.
- **Additional testing** – Patients with a certain diagnosis of reflex syncope generally do not require further diagnostic evaluation, although on occasion a confirmatory test may be warranted. Such a test may reassure the patient that the physician has witnessed the patient's symptoms. For patients with an uncertain diagnosis after the initial evaluation, particularly for patients with an atypical presentation, specific confirmatory testing utilizing upright tilt table testing or ambulatory ECG monitoring is warranted in order to solidify or exclude the diagnosis of reflex syncope

Head-Up Tilt Test (HUT)

- Protocols vary
- Useful as diagnostic adjunct in atypical syncope cases
- Useful in teaching patients to recognize prodromal symptoms
- Not useful in assessing treatment

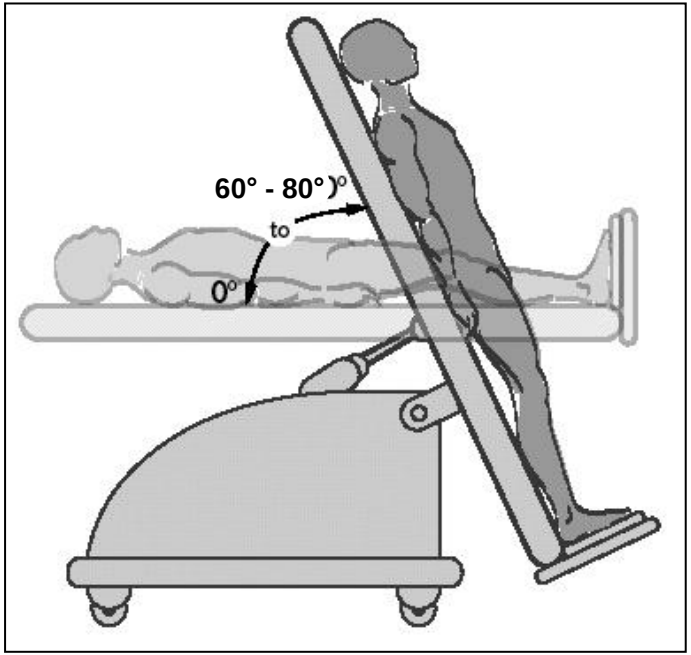

Brignole M, et al. *Europace*. 2004;6:467-537.

Изменения ЭКГ, предполагающие синкопальные состояния, связанные с аритмией:

- блокада левой ножки пучка Гиса или блокада правой ножки пучка Гиса в сочетании с блокадой передней или задней ветви левой ножки пучка Гиса;
- другие нарушения внутрижелудочной проводимости (уширение комплекса QRS >0,12 с).
- атриовентрикулярная блокада 2 степени
- бессимптомная синусовая брадикардия (ЧСС менее 50 в минуту), синоатриальная блокада или пауза синусового узла 3 с и более при отсутствии приёма ЛС с отрицательным хронотропным действием;
- синдромы преждевременного возбуждения желудочков;
- удлинение интервала Q-T
- синдром Бругада (блокада правой ножки пучка Гиса с элевацией сегмента ST в отведениях V1-V3)
- инверсия зубца T в правых грудных отведениях, волны ε и поздние потенциалы желудочков (аритмогенная дисплазия правого желудочка)

Дополнительные исследования

- Мониторирование по Холтеру показано пациентам с обмороками, подозрительным на аритмию, особенно при наличии известной патологии сердца, а также при наличии патологических изменений на ЭКГ (клинически значимыми считают только эпизоды аритмий, ассоциированные с синкопальными состояниями). Исключение составляют частые повторные эпизоды желудочковых аритмий и паузы синусового узла, которые считаются клинически значимыми, даже если они не сопровождаются какими-либо симптомами

Neurological Tests: **Rarely** Diagnostic for Syncope

- EEG, Head CT, Head MRI
- May help diagnose seizure

Brignole M, et al. *Europace*. 2004;6:467-537.

Treatment of reflex syncope

	Class	Level
• Explanation of the diagnosis, provision of reassurance and explanation of risk of recurrence are indicated in all patients.	I	C
• Isometric counterpressure manoeuvres are indicated in patients with prodrome.	I	B
• Cardiac pacing should be considered in patients with dominant cardioinhibitory CSS.	IIa	B
• Cardiac pacing should be considered in patients with frequent recurrent reflex syncope, age > 40 years and documented spontaneous cardioinhibitory response during monitoring.	IIa	B
• Midodrine may be indicated in patients with VVS refractory to lifestyle measures.	IIa	C
• Tilt training may be useful for education of patients but long-term benefit depends on compliance.	IIb	B
• Cardiac pacing may be indicated in patients with tilt-induced cardioinhibitory response with recurrent frequent unpredictable syncope and age > 40 after alternative therapy has failed.	IIb	C
• Cardiac pacing is not indicated in the absence of a documented cardio-inhibitory reflex.	III	C
• Beta-adrenergic blocking drugs are not indicated.	III	A

www.escardio.org/guidelines

European Heart Journal 2009;30:2631-2671

EUROPEAN SOCIETY OF CARDIOLOGY®

Прогноз

- Напрямую зависит от этиологии обморока
- При вазовагальных и других нейрогенных обмороках прогноз относительно благоприятный, смертность у этой категории пациентов практически не превышает таковой в общей популяции (риск смертельного исхода в течение года составляет 0-12%)
- Кардиогенные обмороки ассоциируются с повышением общей смертности и риска внезапной смерти
- Риск смертельного исхода в течение 1 года у пациентов с кардиогенными обмороками составляет 20-30%.

Ортостатическая гипотензия

Mechanisms, causes, and evaluation of orthostatic hypotension

Authors: Jose-Alberto Palma, MD, PhDHoracio Kaufmann, MDSection Editor: Michael J Aminoff, MD, DScDeputy Editor: Richard P Goddeau, Jr, DO, FAHA
Contributor Disclosures

Literature review current through: Aug 2022. | This topic last updated: Aug 04, 2022.

Ортостатическая гипотензия

- **Epidemiology** – Orthostatic hypotension is more common in older patients and may affect up to 20 percent of patients over the age of 65 years.
- **Causes of orthostatic hypotension** – Orthostatic and postprandial hypotension are features of autonomic dysfunction that may result from certain neurodegenerative diseases affecting the central and peripheral nervous system as well as certain peripheral neuropathies.

Orthostatic hypotension may result from volume depletion (due to diuretics, hemorrhage, or vomiting).

The use of antihypertensive and other medications (table 1) often contributes to orthostatic hypotension, particularly in older adults.

Examples of medications that may cause or exacerbate orthostatic hypotension

Drug group	Mechanism of hypotension and comments
Diuretics ▪ Loop diuretics (eg, furosemide, torsemide) or thiazides	Extracellular fluid volume depletion.
Adrenergic antagonists	
▪ Alpha-1-adrenergic blockers (eg, alfuzosin, tamsulosin, terazosin)	Alpha-1-adrenergic blockers produce vasodilation via direct effect in vascular smooth muscle.
▪ Beta-adrenergic blockers (eg, propranolol)	Beta-adrenergic blockers reduce cardiac output and renin release. May also reduce vascular peripheral resistance.
Alpha-2-adrenergic agonists (eg, tizanidine, clonidine)	Vasodilation via central inhibition of sympathetic efferent activity.
Nitric oxide-mediated vasodilators ▪ Nitroglycerin, hydralazine ▪ Phosphodiesterase-5-inhibitors (eg, sildenafil)	Vasodilation via direct effect in vascular smooth muscle.
Renin-angiotensin system (RAS) inhibitors (eg, lisinopril, valsartan)	Vasodilation via RAS inhibition.
Calcium-channel blockers (eg, verapamil, diltiazem)	Reduction of cardiac output, vasodilation via direct effect in vascular smooth muscle.
Dopamine antagonists ▪ Phenothiazines (eg, chlorpromazine) ▪ Atypical antipsychotics (eg, olanzapine, risperidone, quetiapine)	Vasodilation via central inhibition of sympathetic efferent activity.
Antidepressants (eg, trazodone, amitriptyline)	Vasodilation via central and peripheral inhibition of sympathetic efferent activity through stimulation of adrenergic receptors.
Selective serotonin receptor reuptake inhibitors (eg, paroxetine)	Unknown mechanism, possibly via central and peripheral inhibition of sympathetic efferent activity through stimulation of alpha-2-adrenergic receptors.
Sodium-glucose co-transporter 2 inhibitors (eg, empagliflozin, canagliflozin)	Volume depletion via osmotic diuresis.

UpToDate®

Copyrights apply

Ортостатическая гипотензия

●**Distinguishing features of related conditions** – Patients with reflex (also called vasovagal) syncope, outside the acute event, have normal blood pressure response to standing. Patients with postural tachycardia syndrome (POTS) complain of symptoms that are similar to those of orthostatic hypotension but have no orthostatic hypotension on examination. Some patients with baroreflex dysfunction may develop hypertension in response to standing.

●**Clinical features** – Symptoms of orthostatic hypotension occur in response to an orthostatic change (sometimes exacerbated by recent meal, heat, exertion) and include generalized weakness, sensations described as dizziness or lightheadedness, visual blurring or darkening of the visual fields, and, in severe cases, loss of consciousness (syncope). Some patients with orthostatic hypotension are asymptomatic.

●**Diagnosis** – Orthostatic hypotension is diagnosed when, within two to five minutes of quiet standing (after a five-minute period of supine rest), one or two of the following is present:

•A reduction of 20 mmHg or more in systolic pressure

•A reduction of 10 mmHg or more in diastolic pressure

For patients diagnosed with orthostatic hypotension, further testing should be performed to identify treatable conditions that may be causative or contributory, in particular medications and potential volume loss.

●**Complications** – Orthostatic hypotension is a risk factor for cardiovascular and all-cause mortality, can cause falls and attendant morbidity, and is associated with cognitive decline as well as comorbid psychiatric symptoms.

Диабетическая вегетативная невропатия

Diabetic autonomic neuropathy

Author:
Christopher H Gibbons, MD, MMSc, FAAN
Section Editors:
David M Nathan, MD
Jeremy M Shefner, MD, PhD
Deputy Editor:
Richard P Goddeau, Jr, DO, FAHA

Literature review current through: **Aug 2022.** | This topic last updated: **Feb 08, 2021.**

Диабетическая вегетативная невропатия

Classification – Diabetic autonomic neuropathy (DAN) is classified as subclinical or clinical depending upon the presence or absence of symptoms. A wide spectrum of manifestations can affect many different organs, including the cardiovascular, gastrointestinal, genitourinary, pupillary, sudomotor, and neuroendocrine systems (table 1).

Clinical manifestations of diabetic autonomic neuropathy

System	Symptoms
Cardiovascular	▪ Sinus tachycardia ▪ Postural tachycardia ▪ Bradycardia, fixed heart rate (more advanced disease) ▪ Systolic and diastolic dysfunction ▪ Decreased exercise tolerance ▪ Orthostatic hypotension with supine (nocturnal) hypertension ▪ Cardiac denervation syndrome ▪ Intraoperative and perioperative cardiovascular instability
Gastrointestinal	▪ Esophageal dysmotility ▪ Gastroparesis ▪ Diarrhea ▪ Constipation ▪ Fecal incontinence
Genitourinary	▪ Erectile dysfunction ▪ Retrograde ejaculation ▪ Neurogenic bladder and cystopathy ▪ Female sexual dysfunction (eg, loss of vaginal lubrication)
Sudomotor and vasomotor	▪ Anhidrosis ▪ Hyperhidrosis ▪ Heat intolerance ▪ Gustatory sweating ▪ Dry skin ▪ Decreased thermoregulation ▪ Altered blood flow ▪ Impaired vasomotion ▪ Edema
Pupillary	▪ Pupillomotor function impairment (eg, decreased diameter of dark adapted pupil) ▪ Pseudo Argyll-Robertson pupil
Metabolic	▪ Hypoglycemia unawareness ▪ Hypoglycemia unresponsiveness (delayed epinephrine secretion, reduced glucagon secretion)
Other	▪ Sleep apnea ▪ Anxiety/depression

UpToDate®

Copyrights apply

Диабетическая вегетативная невропатия

•**Cardiovascular autonomic neuropathy** – Cardiovascular autonomic neuropathy is defined as the impairment of autonomic control of the cardiovascular system. The prevalence of cardiovascular autonomic neuropathy varies considerably, which reflects the tests used, diagnostic criteria, and the population studied. Subclinically and clinically, the severity of the disease is defined by cardiovascular autonomic reflex testing to assess parasympathetic and sympathetic adrenergic function. Clinically, the impairment in autonomic function is associated with resting tachycardia, exercise intolerance, orthostatic hypotension, intraoperative cardiovascular instability, silent myocardial infarction and ischemia, and increased mortality.

•**Peripheral autonomic neuropathy** – Peripheral autonomic nerve dysfunction may be manifest as changes in the texture of the skin, itching, edema, venous prominence, callus formation, loss of nails, and sweating abnormalities of the feet. Peripheral autonomic neuropathy may be a contributing factor for the development of foot ulceration, and may contribute to several other abnormalities such as aching, pulsation, tightness, cramping, dry skin and pruritus, peripheral edema, and the development of Charcot arthropathy (neuroarthropathy).

•**Gastrointestinal autonomic neuropathy** – Gastrointestinal autonomic neuropathy can result in disorders of esophageal motility, gastric emptying (gastroparesis), and intestinal function.

•**Genitourinary autonomic neuropathy** – Diabetic genitourinary autonomic neuropathy is responsible for several syndromes including bladder dysfunction, retrograde ejaculation, erectile dysfunction, and dyspareunia.

●**Recommendations for screening** – The American Diabetes Association recommends screening for DAN at the time of diagnosis of type 2 diabetes and five years after the diagnosis of type 1 diabetes.

Синдром Шегрена

Neurologic manifestations of Sjögren's syndrome

Authors:
Alan N Baer, MD, MACR
Shamik Bhattacharyya, MD, MS
Section Editors:
Robert Fox, MD, PhD
Michael J Aminoff, MD, DSc
Deputy Editors:
Janet L Wilterdink, MD
Monica Ramirez Curtis, MD, MPH

Literature review current through: **Aug 2022.** | This topic last updated: **Mar 17, 2022.**

Здоровье ребёнка®

На допомогу педіатру / To Help the Pediatrician

УДК 616.839-053.37-08-039.73 DOI: 10.22141/2224-0551.13.6.2018.143165

Борисова Т.П., Абатуров А.Е.
ГУ «Днепропетровская медицинская академия Министерства здравоохранения Украины», г. Днепр, Украина

Клинические проявления и коррекция вегетативной дисфункции у детей и подростков

For cite: Zdorov'e rebenka. 2018;13(6):588-594. doi: 10.22141/2224-0551.13.5.2018.143165

Резюме. *Изложены современные представления об этиологии, классификации и терминологии вегетативной дисфункции у детей. Представлены особенности клинических проявлений различных форм заболевания в детском возрасте, диагностика и лечение. Показаны результаты экспериментальных и клинических исследований компонентов препарата Кратал для детей (таурин, боярышник, пустырник). Показана высокая эффективность применения препарата Кратал для детей в лечении нейроциркуляторной и вегетососудистой форм заболевания, что проявилось уменьшением или ликвидацией клинических проявлений вегетативной дисфункции, улучшением вегетативного гомеостаза, показателей функционального состояния сердечно-сосудистой системы и мозгового кровообращения.*

Синдром вегетативной дисфункции у детей: мифы и реальность

Беляева Л.М., Колупаева Е.А., Король С.М., Микульчик Н.В.
Белорусская медицинская академия последипломного образования, Минск

Belyaeva L.M., Kolupaeva E.A., Korol S.M., Mikulchyk N.V.
Belarusian Medical Academy of Post-Graduate Education, Minsk

Syndrome of vegetative dysfunction in children: myths and reality

Резюме. *Вегетативная дисфункция часто встречается в детском возрасте. Описана структура вегетативной нервной системы у детей. Представлены клинические проявления вегетативной дисфункции, принципы диагностики и лечения пациентов с данной патологией.*
Ключевые слова: *вегетативная дисфункция, дети.*
Summary. *Vegetative dysfunction is wide-spread in childhood. Reproduction structure of vegetative nervous system in children. In given article reflects the modern view of the clinical symptoms, diagnostics and treatment in patients.*
Keywords: *vegetative dysfunction, children.*

№5• 2013 МЕДИЦИНСКИЕ НОВОСТИ

Copyrights apply

МИНИСТЕРСТВО
ЗДРАВООХРАНЕНИЯ РОССИЙСКОЙ ФЕДЕРАЦИИ

МОСКОВСКАЯ МЕДИЦИНСКАЯ АКАДЕМИЯ им.И.М.СЕЧЕНОВА

На правах рукописи
УДК 616.8: 661.831.9

Данилов Андрей Борисович

СЕГМЕНТАРНЫЕ ВЕГЕТАТИВНЫЕ МЕХАНИЗМЫ В ПАТОГЕНЕЗЕ И СИНДРОМООБРАЗОВАНИИ ПСИХОВЕГЕТАТИВНЫХ ПАРОКСИЗМАЛЬНЫХ РАССТРОЙСТВ

14.00.13. - нервные болезни

АВТОРЕФЕРАТ

диссертации на соискание ученой степени
доктора медицинских наук

ПРАВИТЕЛЬСТВО МОСКВЫ
ДЕПАРТАМЕНТ ЗДРАВООХРАНЕНИЯ ГОРОДА МОСКВЫ

Заместитель председателя Ученого медицинского совета Департамента здравоохранения города Москвы

Л.Г. Костомарова

«30» сентября 2015 г

Первый заместитель руководителя Департамента здравоохранения города Москвы

Н. Н. Потекаев

«01» октября 2015 г

СИНДРОМ ВЕГЕТАТИВНОЙ ДИСФУНКЦИИ У ДЕТЕЙ И ПОДРОСТКОВ: КЛИНИЧЕСКИЕ ПРОЯВЛЕНИЯ, ДИАГНОСТИКА И ЛЕЧЕНИЕ

ЧАСТЬ № 1

Методические рекомендации № 25

Главный внештатный детский специалист невролог Департамента здравоохранения города Москвы

Т.Т. Батышева

«24» сентября 2015 г

Рекомендуемая литература

https://www.chelsma.ru/files/misc/vegetativnye_rasstroistva_obzor.pdf

Методические рекомендации

Р.В.Магжанов, Е.В.Сайфуллина