The background features a vibrant rainbow arching across a light blue sky. On either side of the rainbow are two tall, white, classical-style columns with visible cracks and weathering. The overall scene is bright and ethereal.

Синдромы двигательных экстрапирамидных расстройств. Синдромы нарушения координации движений и равновесия

Ахмадеева Лейла Ринатовна

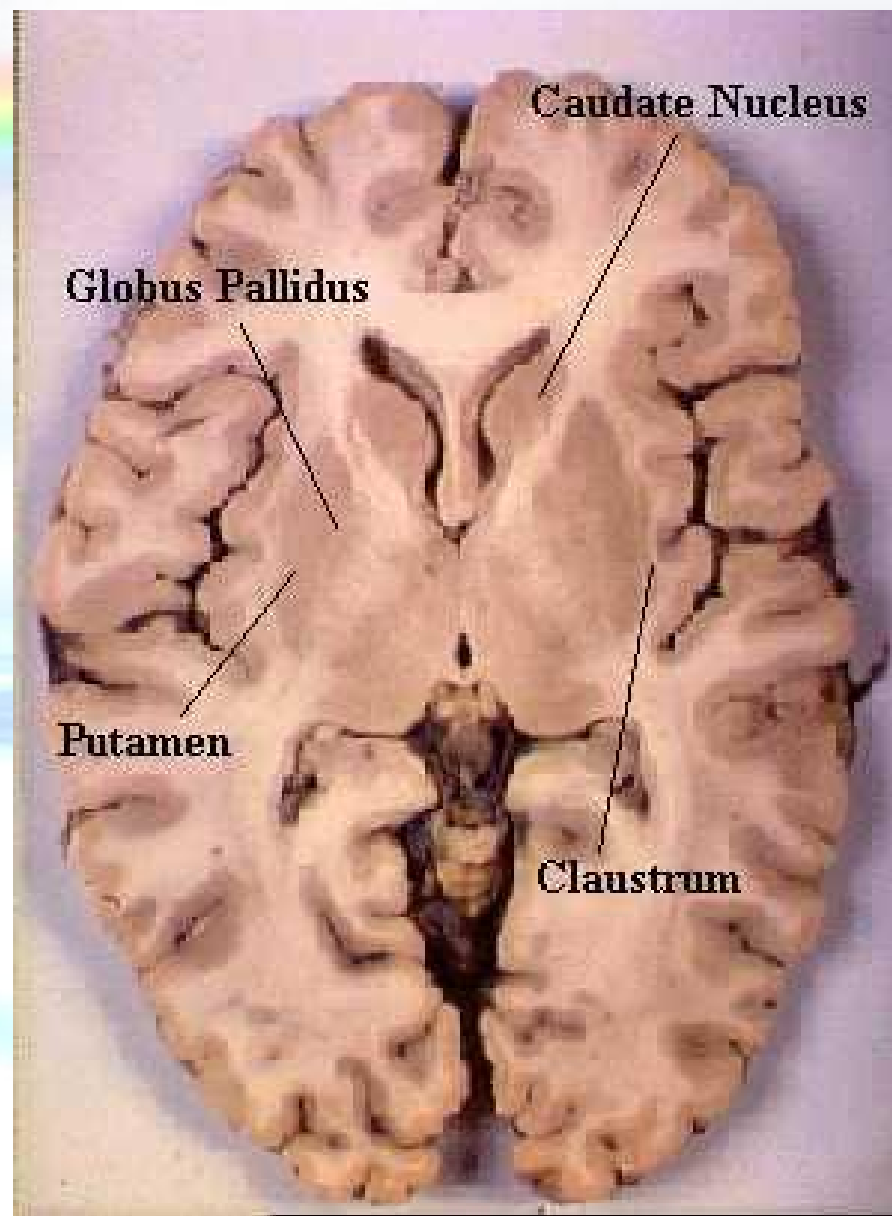
*Профессор кафедры неврологии с курсами
нейрохирургии и медицинской генетики*

www.ufaneuro.org

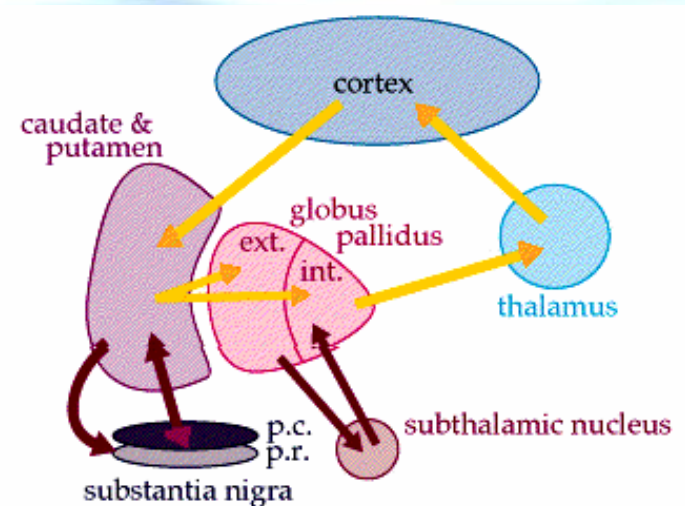
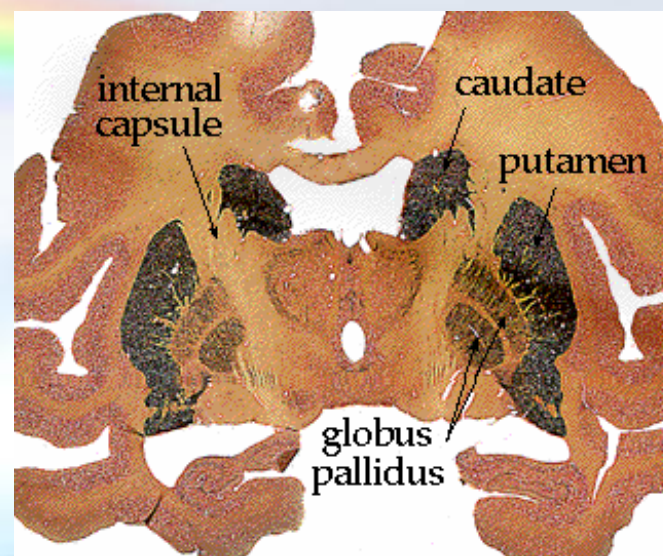
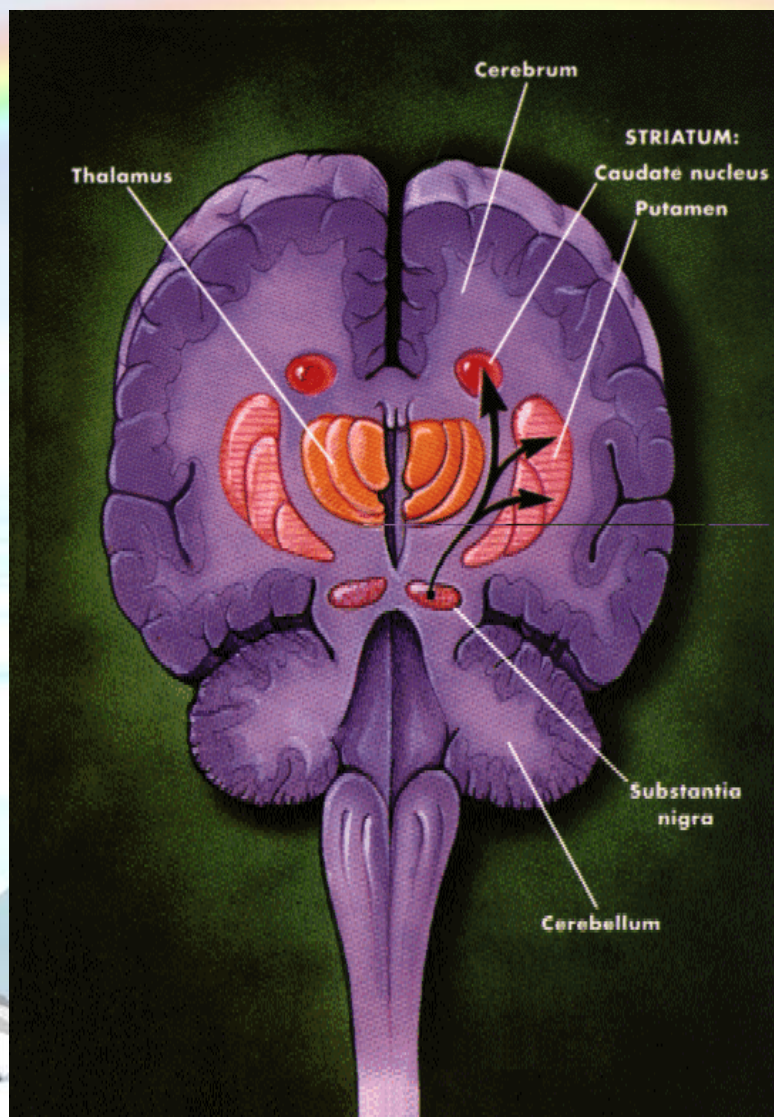


ВИДЕО

Базальные ганглии



Экстрапирамидная система



Клиническая оценка

- Тонус мышц
- Движения

Движения

- Гиперкинезии
- Гипокинезии



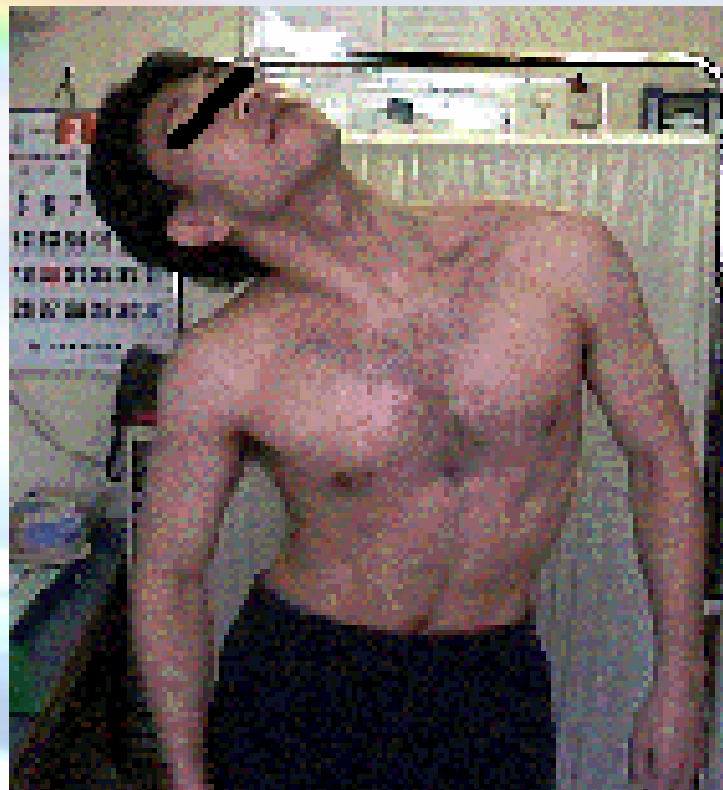ВИДЕО

Гиперкинезы



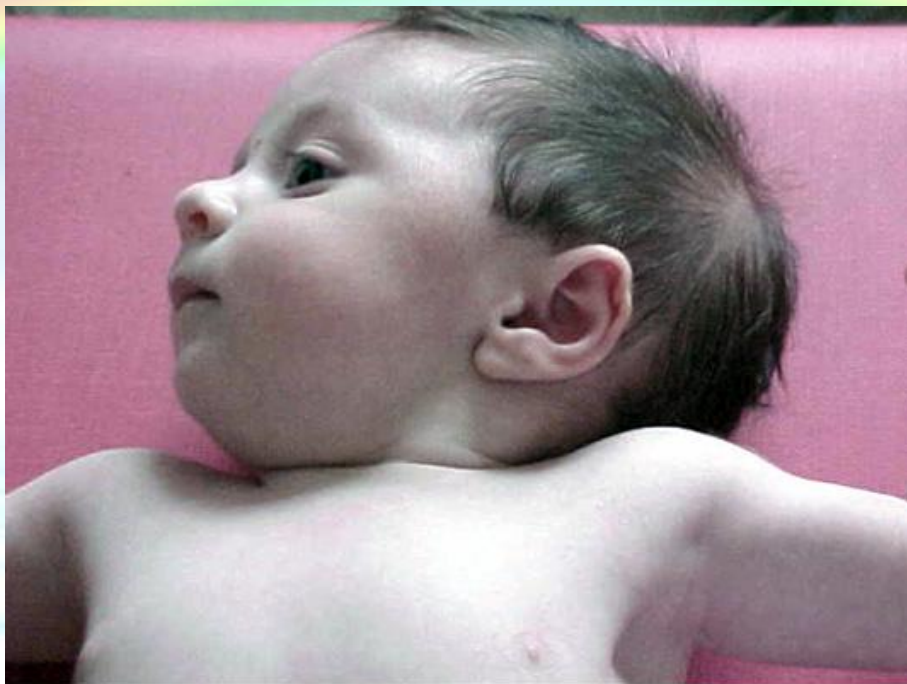**Локальные и
генерализованные**

Гиперкинезы



**Торсионные мышечные
ДИСТОНИИ**

Гиперкинезы

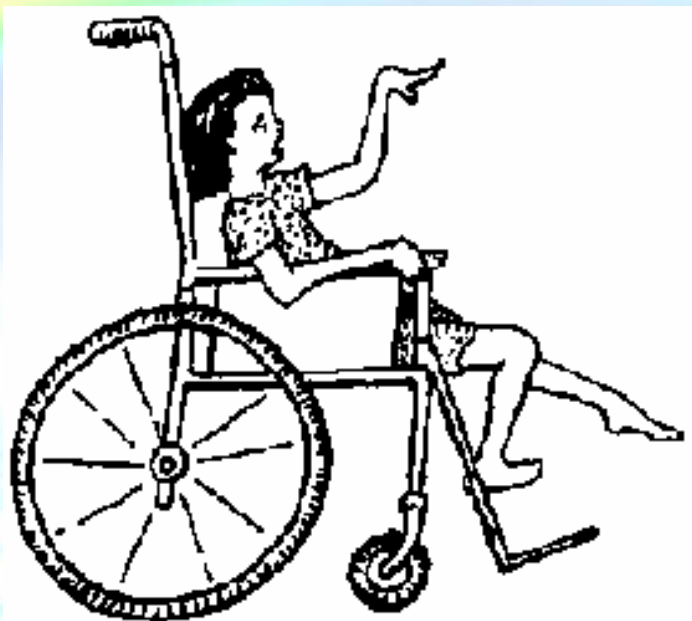


Спастические кривошеи

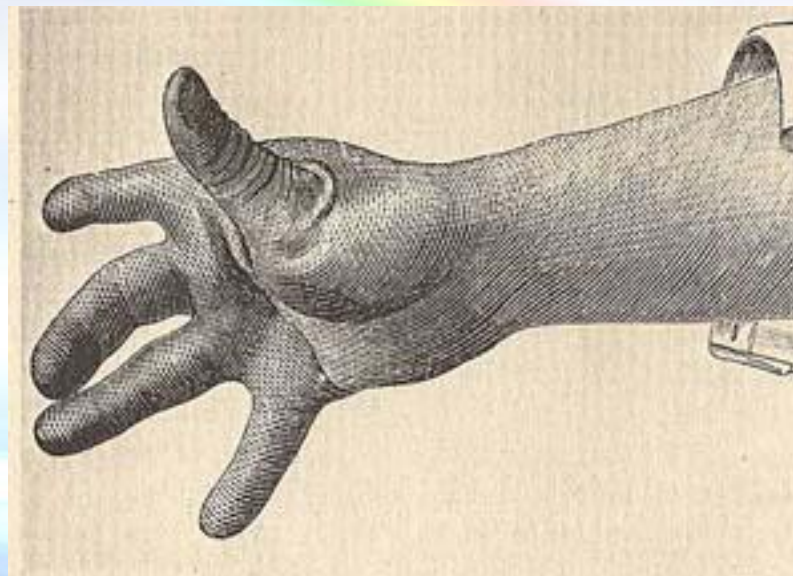


ВИДЕО

Гиперкинезы

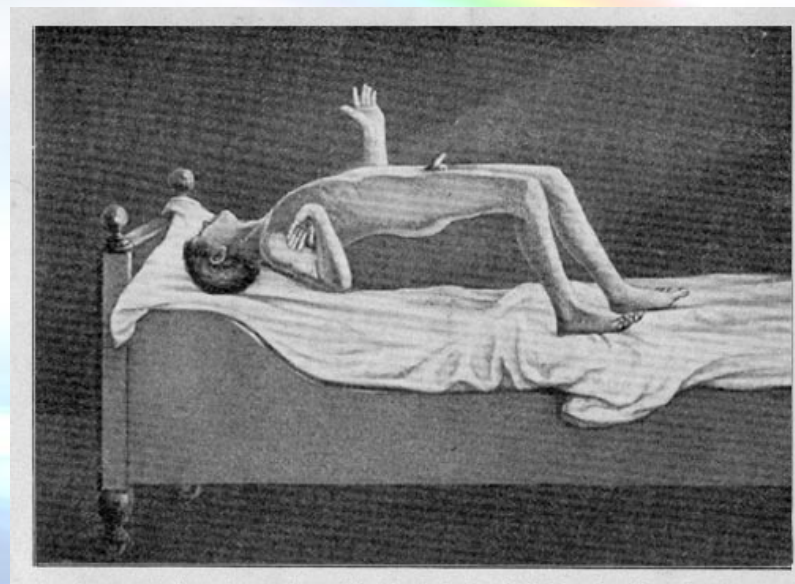
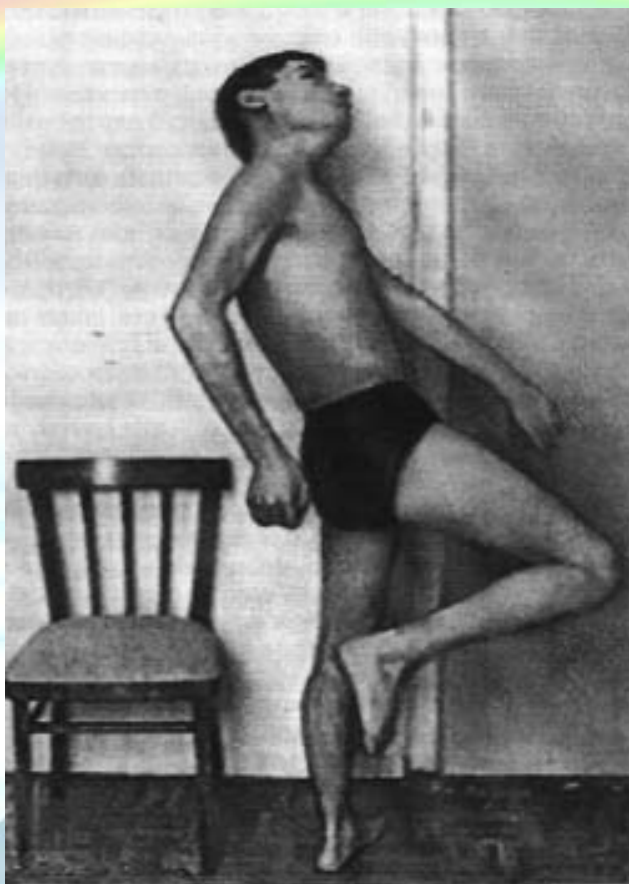


Rufina in her giant wheelchair.



Атетозы

Гиперкинезы

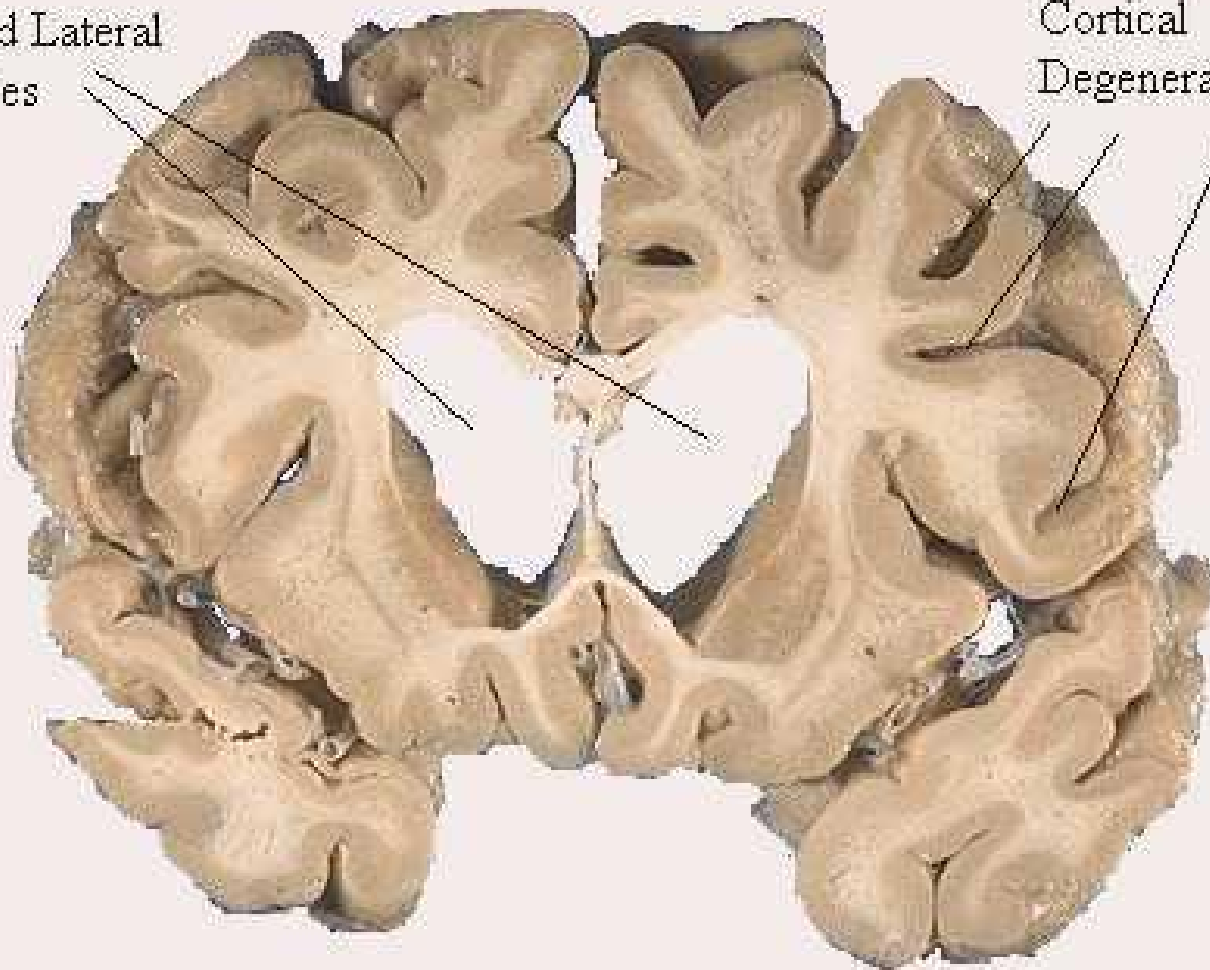


Хореические

Гиперкинезы

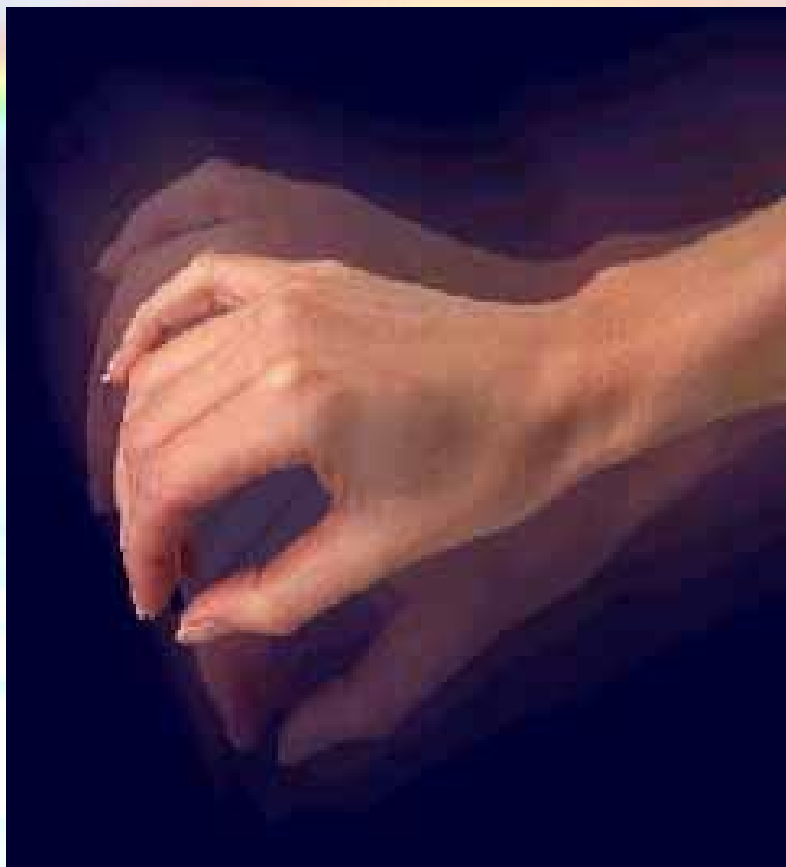Enlarged Lateral
Ventricles

Cortical
Degeneration



Гиперкинезы


тремор.рф



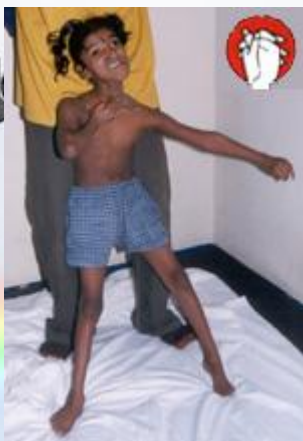Тремор



ВИДЕО



Характеристики гиперкинезов



- Форма
- Симметричность
- Ритмичность
- Частота
- Постоянство
- Амплитуда
- Локализация



FIG. 2. Bepharogones and signs of jaw clasp and mouth-passing in a 61 year old lady with symptoms for three years.



FIG. 3. Spasm of jaw opening and mouth protrusion in a 65 year old lady with symptoms for four years.

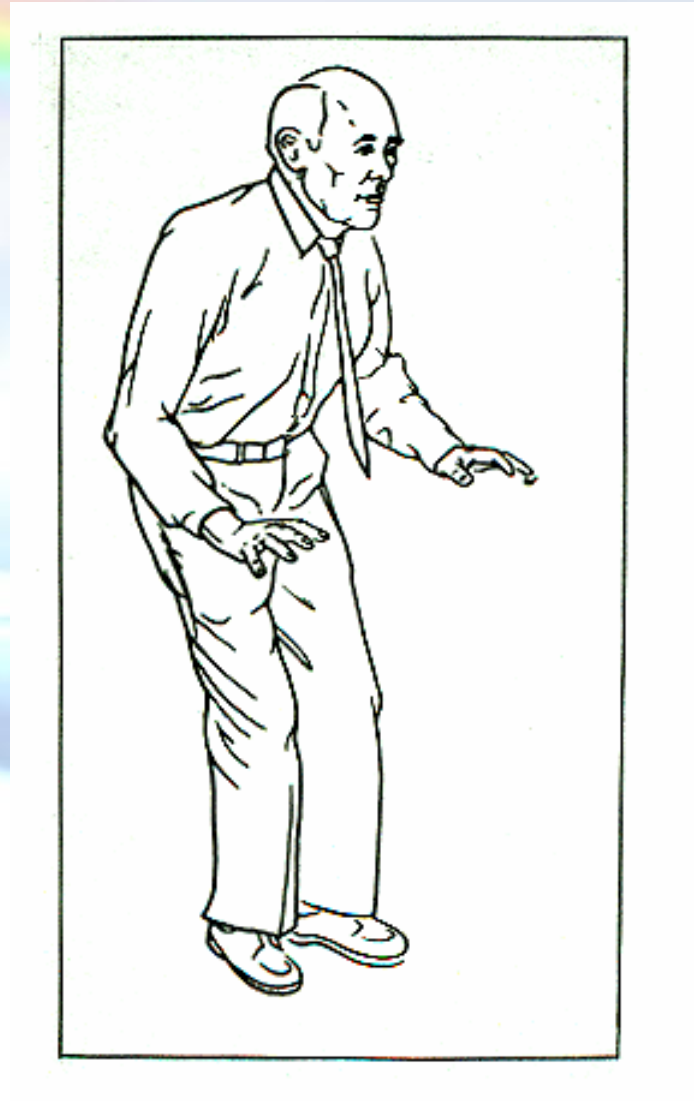
Диф. диагностика

Синдром	Гипертонико-гипокинетический	Гипотонико-гиперкинетический
Тонус	↑	↓
Движения	↓	↑
Локализация	Бледный шар	Полосатое тело
Синонимы	<i>Паркинсонический</i>	—

Паркинсонизм



Паркинсонизм


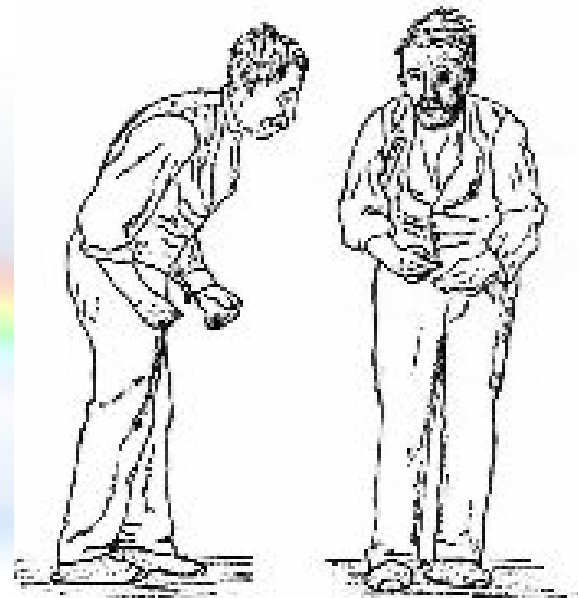




ВИДЕО


Паркинсонизм

- Олигоконезия
- Брадиконезия
- Флексорная поза туловища
- Гипо(олиго)мимия
- Ахейрокинез
- Пропульсия
- Брадифрения





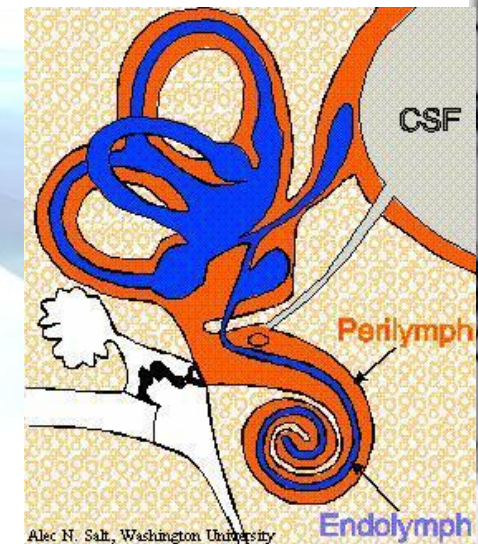
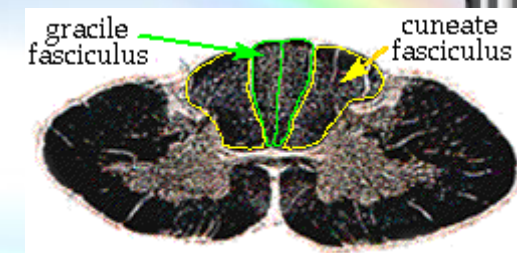
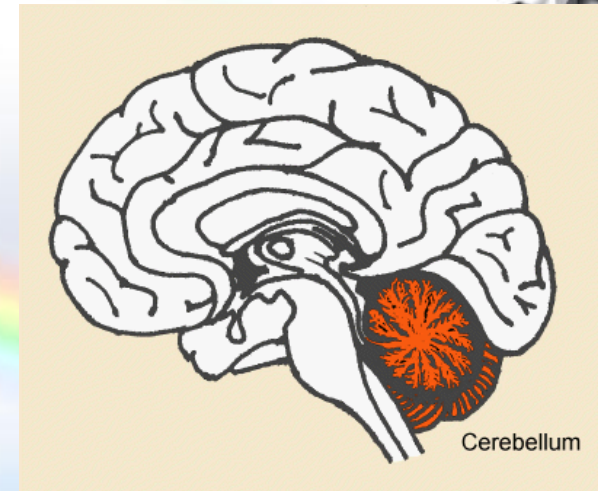
ВИДЕО



**Синдромы
поражения
координаторной
системы**

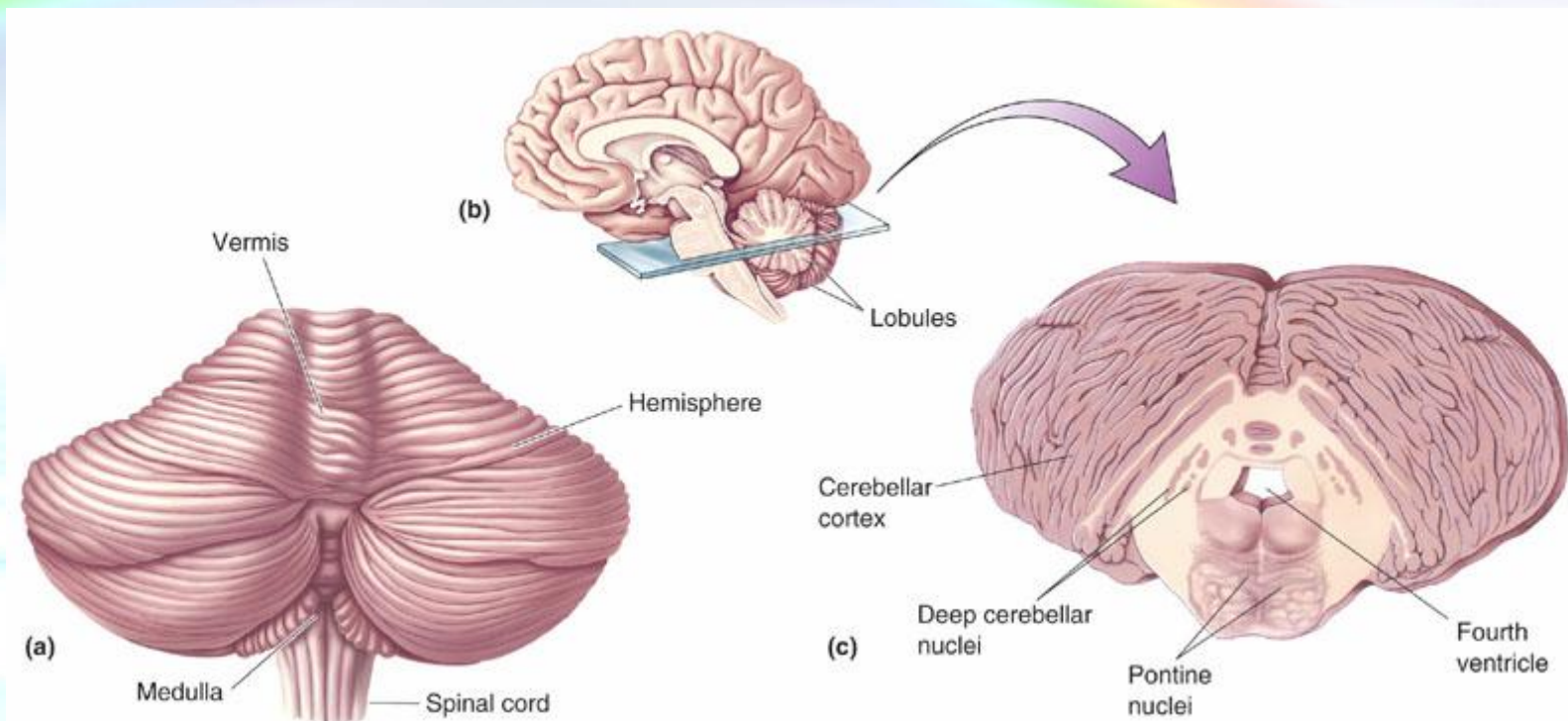
Атаксия

- Мозжечковая
- Сенситивная
- Лобная
- Вестибуляр-ная

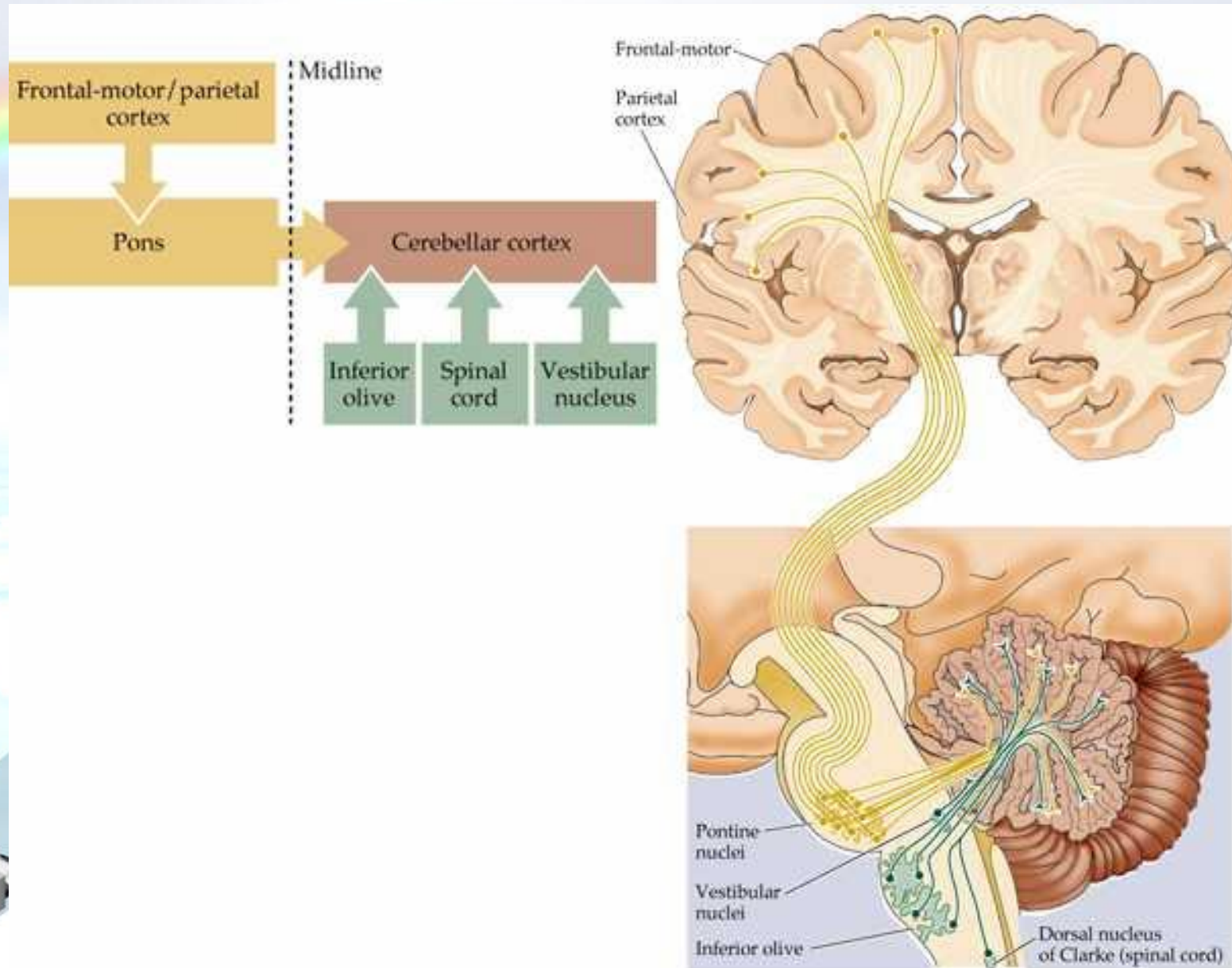





Мозжечок

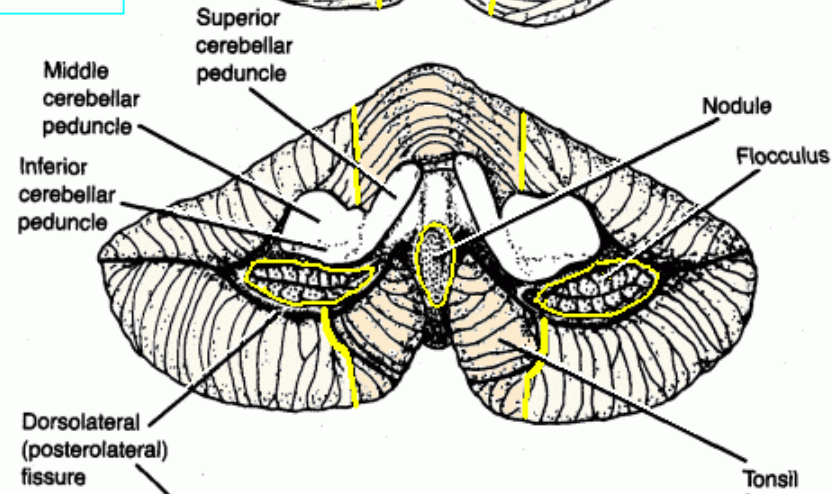
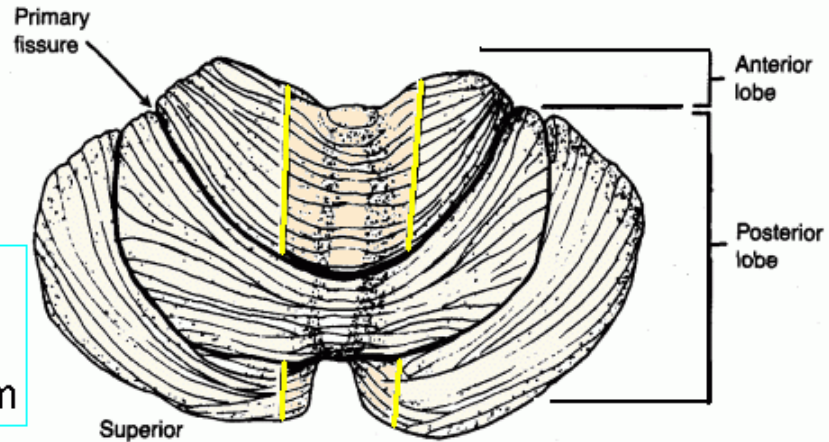



СВЯЗИ МОЗЖЕЧКА

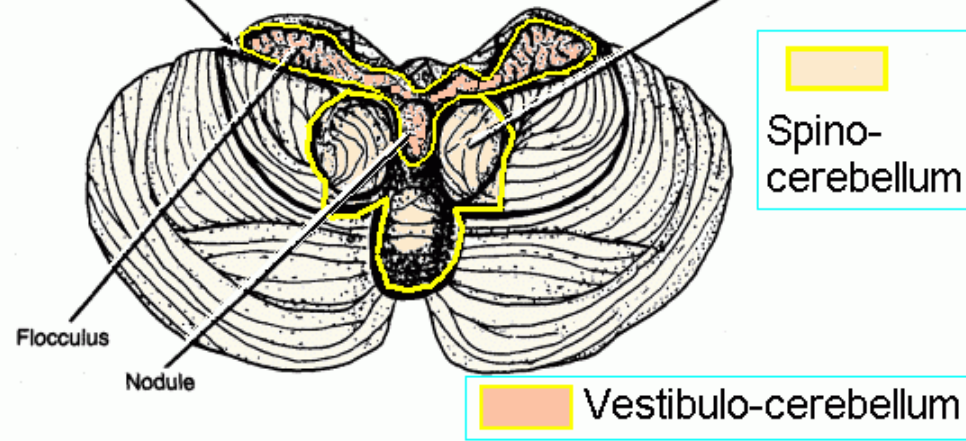


Landmarks and functional divisions of the cerebellum

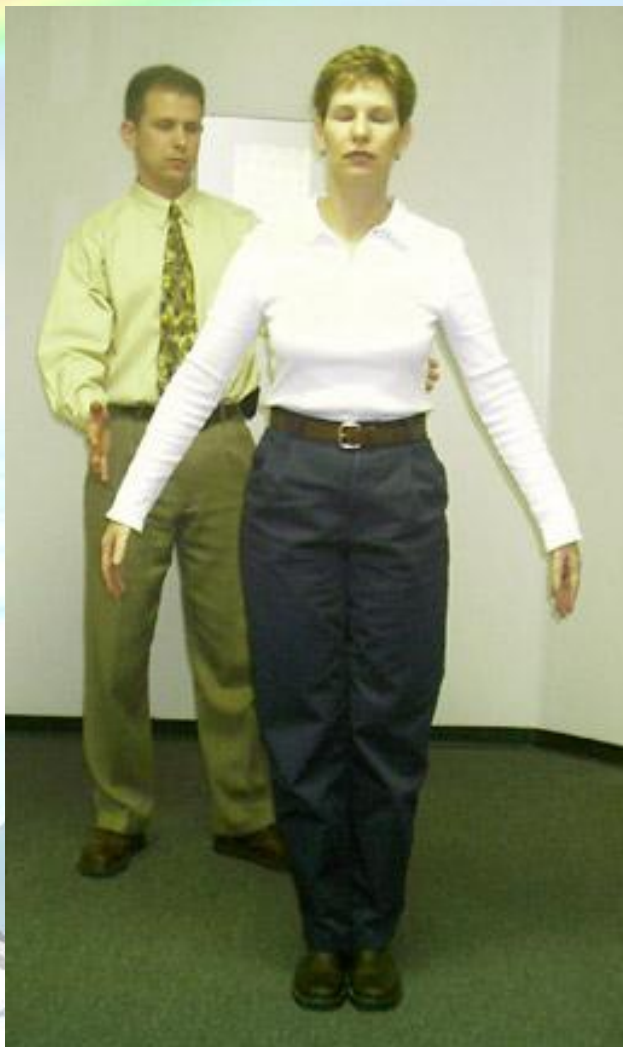 Ponto-cerebellum



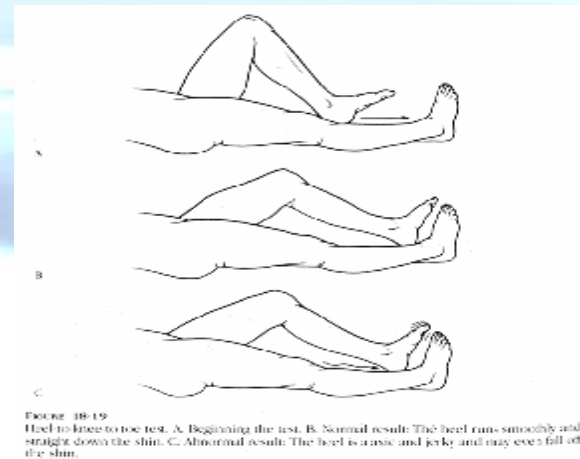
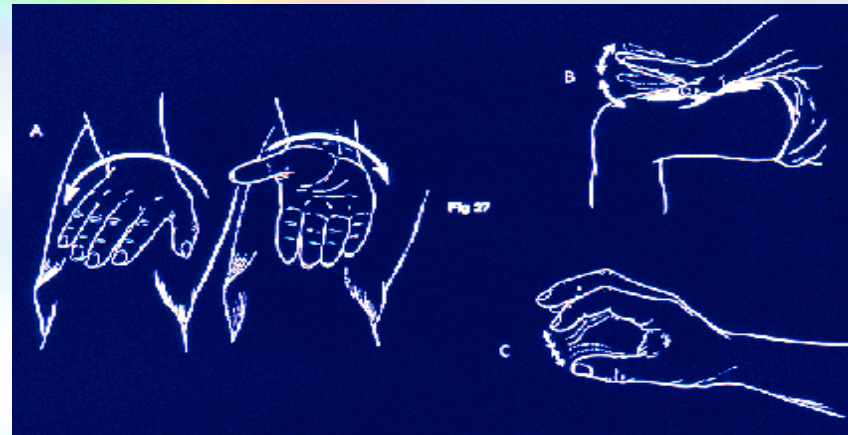
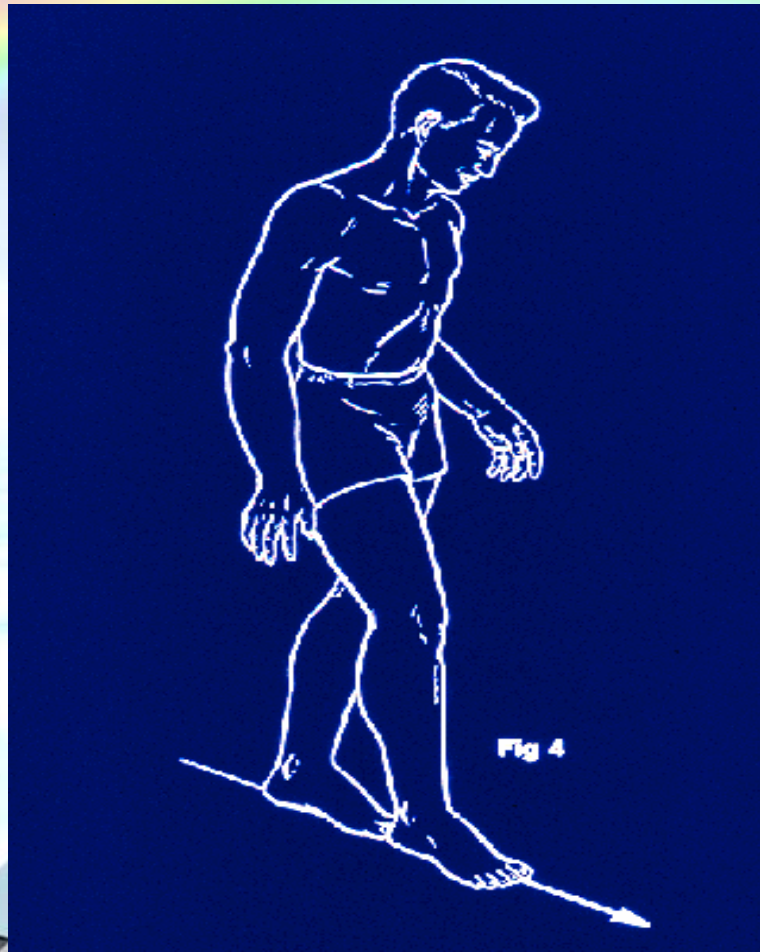
 Spino-cerebellum



Пробы на нарушения координации

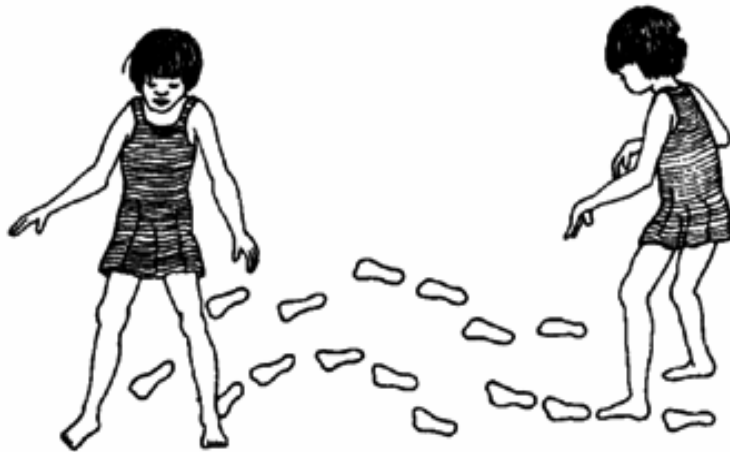

Пробы на нарушения координации



Атаксия

• Статическая

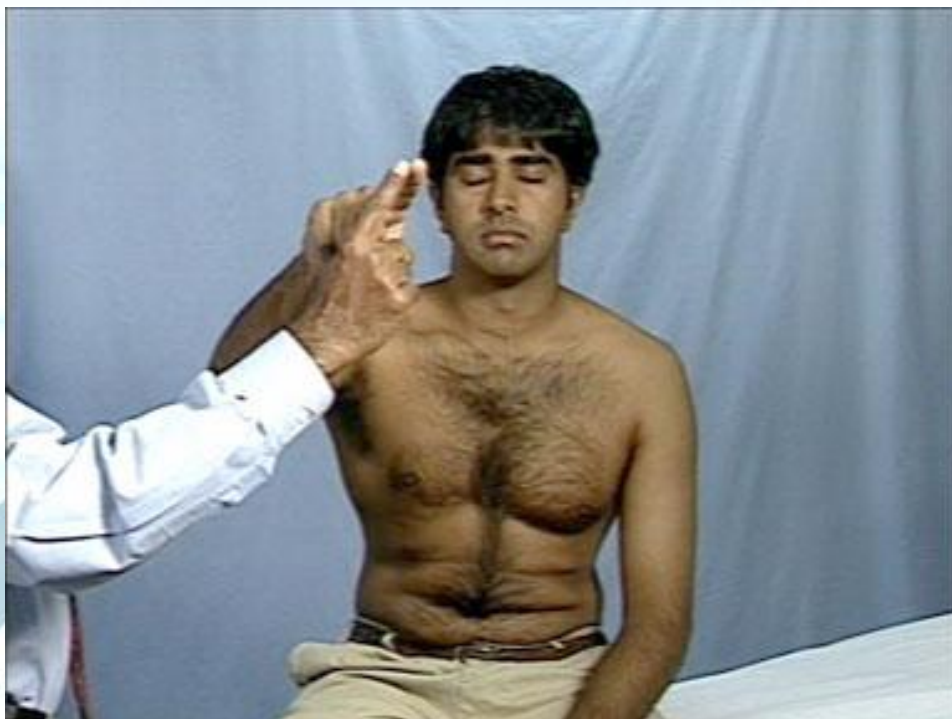


To keep her balance the child with ataxia walks bent forward with feet wide apart. She takes irregular steps, like a sailor on a rough sea or someone who is drunk.



Атаксия

- Динамическая





ВИДЕО